Lane Medical Library

EIN BEITRAG

ZUR

KENNTNIS DER URINFISTELN DES WEIBES.

INAUGURAL-DISSERTATION

ZUR

ERLANGUNG DER DOKTORWÜRDE

EINER HOHEN MEDIZINISCHEN FAKULTÄT

ZU HEIDELBERG

VORGELEGT VON

Dr. H. LOGOTHETIS.

Gedruckt mit Genehmigung der medizinischen Fakultät in Heidelberg

Dekan: Prof. KEHRER.

Referent: Prof. CZERNY.

TÜBINGEN, 1889.

VERLAG DER H. LAUPP'SCHEN BUCHHANDLUNG.

EIN BEITRAG

ZUR

KENNTNIS DER URINFISTELN DES WEIBES.

INAUGURAL-DISSERTATION

ZUR

ERLANGUNG DER DOKTORWÜRDE

EINER HOHEN MEDIZINISCHEN FAKULTÄT

ZU HEIDELBERG

VORGELEGT VON

Dr. H. LOGOTHETIS.

Gedruckt mit Genehmigung der medizinischen Fakultät in Heidelberg

Dekan: Prof. KEHRER.

Referent: Prof. CZERNY.

TÜBINGEN, 1889.

VERLAG DER H. LAUPP'SCHEN BUCHHANDLUNG.

Τῷ Σεβαστῷ μοι πατρί
Εἰς ἔκφρασιν εὐγνωμοσύνης τὸ ὠόνημά μου τόδε

ἀφιερῶ
Ἡρακλῆς Λογοθέτης.

Digitized by the Internet Archive
in 2026

https://archive.org/details/IA40153311_0116

Sonderabzug aus **Beiträge zur klinischen Chirurgie.** V. Band. I. Heft.

Während des letzten Sommersemesters sind von Herrn Prof. Czerny 4 Fälle von Blasenscheidenfisteln operiert worden, von denen 3 durch Pessariendruck, 1 durch elastische Abschnürung bei einer Prolapsoperation entstanden war. Hieran reiht sich noch ein weiterer Fall von Blasenscheidenfistel durch Pessariendruck an, der im Jahre 1879 von Herrn Prof. Czerny operiert und schon früher in einer Dissertation [1]) veröffentlicht worden ist. Der Mitteilung dieser Fälle schicke ich einige Bemerkungen über die Urinfisteln beim Weibe, und zwar insbesondere diejenigen voraus, die durch Pessarien entstanden sind.

Es ist wirklich erstaunenswert, wie viele Opfer dieses notwendige Uebel, die Pessarien, fordert; das beweisen die Fälle von Fabricius, Bérard, Dupuytren, Dieffenbach, Lisfranc und vieler Anderer. „Die allgemeine Anwendung der Pessarien, schreibt Dieffenbach, ist höchst verwerflich. Mehrmals habe ich Frauen gesehen, welche an bösartigen Ausflüssen aus der Scheide

1) R. Lomer. Zur Kasuistik der Urinfisteln des Weibes. Dissert. Heidelberg. 1882.

litten, andere, bei denen carcinomatöse oder fungöse Wucherungen in der Scheide vorhanden waren, andere mit Erweiterungen und noch andere mit Verengerungen der Scheide. Und die Ursache aller dieser vieljährigen Leiden war ein Mutterkranz!“

„Die Indolenz der Trägerinnen von Pessarien, schreibt A. Martin [1]), ist zuweilen staunenswert. Ich habe ein Pessarium bei einer Trödlerin entfernt, das 16 Jahre unverändert gelegen hatte, und ein anderes, das 17 Jahre unrevidiert getragen worden war. Beide Ringe waren vollständig zersetzt und zum Teil mit Wülsten der Scheidenschleimhaut, die sich um den Ring und den Dreifuss gelegt hatten, so innig verwachsen, dass die Entfernung ausserordentliche Schwierigkeiten machte. In dem letzteren Falle hatte sich ein grosser Blasenstein gebildet, der nun auch noch zertrümmert und entfernt werden musste.“

Hurxthal [2]) entfernte aus der Vagina einer 73jährigen Frau ein Pessarium, welches 41 Jahre darin gelegen hatte. Dasselbe zeigte sich nach der Extraktion als Kern einer rauhen steinigen Masse, die sich um dasselbe gebildet hatte.

Sayre beschreibt den merkwürdigen Fall, den er im Bellevue-Hospital bei einer Frau beobachtete, bei welcher ein grosses Pessarium den Cervicalkanal ausgedehnt hatte und in die Uterushöhle gedrungen war.

Dieffenbach fand bei der Sektion einer sehr alten Frau, welche von vieljährigen Unterleibsleiden gequält gewesen war, einen inkrustierten Mutterkranz in der Höhle des Uterus.

Dupuytren zog eine grosse Pomadenkruke, welche der Geburtshelfer als Pessarium eingeführt hatte aus der Scheide.

Breisky beobachtete einen Fall, wo das jahrelange Tragen eines Pessariums ohne alle üblen Folgen geblieben ist. Er entfernte mittelst einer grossen Polypenzange mit Schwierigkeit, die durch das bedeutende Volum bewirkt war, eine gelbe Wachskugel von der Grösse einer grossen Orange. Sie hatte die Scheide allseitig zu mässiger Spannung obstruiert und wie es scheint teils durch ihre gleichmässige Rundung, Glätte und indifferente Beschaffenheit, teils durch den Abschluss des Luftzutrittes zu den Scheidensekreten, so ungewöhnlich wenig gereizt, dass sich die Wandungen dahinter sowie die Portio vaginalis zwar aufgelockert und stärker gerötet, aber durchaus frei von Erosionen oder sonstigen Läsionen zeigten.

1) Volkmann's Sammlung klin. Vorträge, Nr. 183, 1880.
2) The american Journal of the med. sciences, 1852.

Göckel erzählt den fast unglaublichen Fall, wo eine Frau eine Wachskugel von mehr denn 6 Unzen an Gewicht und eine kupferne Kugel von 2 Unzen 27 Jahre lang als Mutterkranz in der Scheide trug.

Zuletzt wollen wir noch einen Fall von C. Mayer erwähnen, welcher einen Mutterkranz, eine grosse Scheibe von Porzellan, herauszog, welche mit einer unglasierten Stelle des Randes ein Loch in die Blase gedrückt und gescheuert hatte.

Das Material, aus welchem die Mutterringe angefertigt werden, ist von grosser Bedeutung. Hölzerne Ringe, deren Lacküberzug nicht solid ist, oder die früher gebräuchlichen Stoffringe, welche porös sind, kurzum Ringe, welche über kurz oder lang rauh werden, sind besonders gefährlich. Auch die Form der Pessarien ist von Bedeutung, indem alle Ecken und Kanten leichter Decubitus machen, als platte runde Körper. Am häufigsten scheinen wohl die Zwank'schen Flügelpessarien Perforationen verursacht zu haben.

Gehen wir zu der Besprechung der Veränderungen über, welche lange verweilende Pessarien nach sich ziehen, so sind es dieselben, welche alle anderen Fremdkörper in der Scheide bewirken, und je nach der Grösse, Form und der Dauer des Verweilens gestalten sich auch die Folgen derselben. Sehr oft hat man einen Katarrh der Scheide beobachtet, wobei der betreffende Fremdkörper mit Schleim bedeckt wird. Nach längerem Verweilen lagern sich auf der Oberfläche des Fremdkörpers Tripelphosphate und Kalksalze ab und rufen die bekannte Inkrustation hervor. An Stelle der Inkrustationen entwickelt sich eine diphteritische Ulceration der Schleimhaut, welche die Perforation vorbereitet.

Die Zwischenwand zwischen den Harnwegen und dem Genitalrohre kann an sehr verschiedenen Stellen durchbrochen werden; daher die verschiedenen Arten der Harnfisteln. Zuweilen kommen mehrere dieser Fistelformen kombiniert vor, oder es sind zwei gleichartige Fisteln vorhanden. Am häufigsten sind die Blasenscheidenfisteln. Ihre Form ist gewöhnlich rundlich oder oval, ihre Grösse variiert vielfach. Auch die Harnröhrenscheidenfisteln und Mastdarmscheidenfisteln sind in ihrer Grösse sehr verschieden. Die Ureterenscheidenfisteln sind nur klein.

Die erwähnten Urinfisteln können verschiedene Komplikationen haben. Durch die beständige Benetzung mit Urin sind die äusseren Genitalien bläulich, blassrot verfärbt, ekzematös, hie und da mit Erosionen bedeckt. Im Anfange ist die Scheide hyperämisch, ge-

schwollen und ausgedehnt. Unter Bildung von ausgedehnten Narben verengert sie sich oft, so dass selbst völlige Atresie eintreten kann. Relativ häufig bilden sich Narbenstrikturen und Verwachsungen um Pessarien, die lange getragen wurden. Solch ein Beispiel erwähnt Breisky bei einem 68jährigen Weibe, welches wegen Prolaps 34 Jahre lang ein Pessarium getragen hatte. Zu erwähnen ist ferner die oft konstatierte Veränderung der Harnröhre, welche bei nicht mehr passierendem Urin erst immer enger wird, bis sie schliesslich obliteriert. Was die Blase betrifft, so nimmt sie in ihrem Volumen ab, ihre vordere Wand legt sich gewöhnlich in die Fistelöffnung hinein und kann auch völlig durch dieselbe umgestülpt werden. Auch der Uterus bleibt in vielen Fällen nicht unbeteiligt. Wenn die Fistel der Gebärmutter nahe sitzt oder dieselbe mitbetrifft, so sind die Mutterlippen oft erodiert, der Cervix in chronisch entzündlichem Zustande, zum Teil durch die Benetzung mit Urin, zum Teil infolge der Ursachen, welche die Fistel zur Entstehung brachten, zum Teil endlich infolge der Vernarbungen, die den Cervikalteil mit dislozieren müssen und hierdurch Zirkulationsstörungen und Lageveränderungen des ganzen Organs mit sich führen. Sowohl das subseröse Bindegewebe als die Serosa des Uterus beteiligen sich sehr oft an diesen chronischen oder subakuten Entzündungsprozessen. Schwielen um den Cervix und Perimetritis, die den Uterus an den Organen seiner Umgebung durch mehr weniger starke und ausgedehnte Adhäsionen fixieren. Noch eine praktisch wichtige Veränderung des Uterus ist nach Winckel die, dass die vordere Bauchfellfalte tief und in die Nähe der Fistel herabrücken kann, wenn bei einer hoch und median gelegenen Fistel die Vaginalportion oder deren Vorderwand zerstört und der hintere Fistelrand, welcher durch den Stumpf der Vaginalportion gebildet wird, über dem Ansatz des Vaginalgewölbes liegt, und wenn nun zu gleicher Zeit durch den Zug der vernarbenden Fistel die höher gelegenen Teile und mit diesen die Bauchfellfalte herabgezerrt wird. Auf diese Verhältnisse hat G. Simon zuerst aufmerksam gemacht [1]), da es ihm vorkam, dass er in einem solchen Falle die Operierte nach 17 Tagen an Peritonitis verlor, indem die abnorm tief herabgetretene Bauchfellfalte von den Nähten berührt war. Schliesslich ist noch die Bildung der steinigen Konkremente zu bemerken, welche sehr oft

1) Rostocker Krankenhausbericht, p. 155.

(Petit, Boeck) bei Urinfisteln in der Blase, Scheide und im Uterus selbst beobachtet worden sind.

Die ersten Symptome, welche bisweilen eintreten können, und welche nichts charakteristisches bieten, sind mässiges Fieber, leichte Schmerzen in der Scheide und ein Gefühl der Schwere beim Urinieren, selbst gänzliches Unvermögen Urin zu lassen. Erst wenn der Schorf, in den das gedrückte und abgestorbene Gewebe umgewandelt ist, abgestossen wird, tritt das eigentliche charakteristische Symptom der Urinfisteln ein, der andauernde Harnabfluss und das Aufhören des Dranges zum Urinieren. Das Zustandekommen desselben hängt indes von verschiedenen Momenten ab, von der Grösse und dem Sitz der Fistel, der Dauer ihres Bestandes, von den Komplikationen und der Konstitution der Patientin. Der unwillkürliche Urinabfluss ist ausserordentlich variabel. Bei Harnröhrenscheidenfisteln kann der Harn zurückgehalten werden, beim Urinieren aber fliesst er statt aus der Urethra aus der Fistel in die Scheide. Bei Harnleiterscheidenfisteln tröpfelt er unwillkürlich durch die Scheide ab. Bei den Blasenscheidenfisteln geht er ebenso unwillkürlich tropfen- und stromweise und permanent durch die Scheide ab. Beim Einnehmen bestimmter Lagen, wenn sich die Patientin ruhig verhält, bleibt der Harn in der Blase. Bedingt wird dies dadurch, dass entweder, am leichtesten bei spaltförmiger Fistel, die Ränder sich dicht aneinanderlegen, oder dass das Lumen der Fistel durch die hintere Scheidenwand oder den Cervix verlegt wird. Daher kann es vorkommen, dass der Harn mitunter normalerweise entleert wird. Bald darauf entstehen die oben geschilderten Veränderungen der Fistelumgebung und zwar wenn die Menge des abfliessenden Urins einigermassen beträchtlich ist und wenn nicht für Reinlichkeit gesorgt wird.

Bei den Mastdarmscheidenfisteln ist das Hauptsymptom der unfreiwillige Abgang von Faeces und Darmgasen durch die Scheide. Dieses Symptom tritt allerdings nicht immer gleich beschwerlich hervor, sondern es hängt gewöhnlich von der Grösse und Verlaufsrichtung der Fistel, sowie von der Konsistenz der Faeces ab.

Zu den eben beschriebenen Symptomen der Urin- und Mastdarmfisteln können auch allgemeine pathologische Zustände hinzutreten. Die meisten dieser unglücklichen Kranken zeigen infolge der häufigen Durchnässung, des beständigen eckelhaften Geruches, der Schmerzen in den Genitalien, ferner infolge des Appetitmangels, der Störungen des Schlafes und der melancholischen Stimmung,

nach einer gewissen Zeit eine merkliche Abnahme der Kräfte, anämisches Aussehen, ja es können sogar Hysterie und Chlorose oder noch ernstere Zustände eintreten.

Was die Diagnose der Harn- und Mastdarmscheidenfisteln betrifft so erwächst die keineswegs immer leichte Aufgabe, den Sitz, die Grösse und die Komplikationen der Fisteln genau zu ermitteln. Dazu kann je nach der Lage und Fixierung der Fistel, bald die Steissrückenlage, bald die Knie-Ellenbogenlage, bald die Sims-Emmet'sche Lagerung der Kranken auf die Seite angewendet werden. Bei zu empfindlichen Kranken muss man sogar narkotisieren. Wenn die Fistelöffnung gross ist, so wird eine Digitaluntersuchung und die Durchführung des Katheters von der Blase aus durch die Fistel genügen, um die Beschaffenheit und Ausdehnung der Läsion zu ermitteln. Anders verhält es sich aber mit sehr kleinen Fisteln, welche zuweilen der allersorgfältigsten Untersuchung trotzen. Um sie aufzufinden muss man den Gesichtssinn zur Hilfe nehmen. Man benutzt das Simon'sche Speculum und untersucht die vordere Scheidenwand genau, indem man sich mit scharfen Hacken auch die Falten und Buchten zugänglich macht. Doch diese Methode genügt manchmal nicht, es bleibt dann die Einspritzung von gefärbten Flüssigkeiten übrig. Als solche empfehlen sich die Milch, schwarze Tusche oder eine stärkere kirschrote Lösung von Kali hypermanganicum.

Bei Mastdarmscheidenfisteln kann die digitale Untersuchung gleichzeitig durch Rektum und Scheide gemacht werden.

Endlich bleibt uns noch den Fall zu erwähnen, wenn die Scheide an irgend einer Stelle so verengt ist, dass die Digitaluntersuchung nicht möglich. In diesem Falle schlägt F. Winckel vor, die stenosierte Partie erst zu dilatieren und zwar mit dem Kolpeurynter oder Pressschwamm oder nach Incision der Narbenstränge die Erweiterung mit den Simon'schen Harnröhrenspeculis vorzunehmen und demnächst den Finger einzuführen. Simon machte in solchen Fällen die rapide Dilatation der Harnröhre mit Spiegeln und die Betastung der Blaseninnenfläche mit dem Zeigefinger.

Bezüglich der Prognose möchten wir uns zuerst die Frage vorlegen, ob eine Naturheilung der Urinfisteln möglich wäre.

Bei frischen Fisteln ist dies nach Schröder durchaus nicht selten. Nachdem der Schorf, in den die gequetschte Wand verwandelt worden ist, sich losgestossen hat, beginnen die Wundränder von der Demarkationslinie aus zu granulieren und können so unter günstigen Umständen die entstandene Oeffnung wieder ausfüllen.

F. Winckel teilt zwei solche Fälle von kleinen Fisteln mit, die in 14 Tagen, die eine spontan, die andere bei einmaliger Aetzung mit Liquor ferri sesquichlorati teilte. Credé, Leopold und Helfer berichten auch über solche Spontanheilungen. Bouqué hat sogar 60 Fälle von spontaner Fistelheilung aus der Litteratur zusammengestellt.

Jedenfalls aber hängt die Naturheilung ebensowohl von der Lage der Fisteln, der Richtung ihrer Durchmesser und Spannung ihrer Ränder, als namentlich von deren Dicke und Vitalität ab, ausserdem haben Komplikationen einen wesentlichen Einfluss. In anderen Fällen kann eine Art relativer Naturheilung eintreten, indem eine Atresie der Scheide unterhalb der Fistel durch denselben Prozess, der die Fistel verursacht, entsteht. So kann der Harn, natürlich aber auch das menstruelle Blut, durch die Harnröhre abfliessen.

Was nun im Allgemeinen die Prognose der Urinfisteln betrifft so kann man sagen, dass bis zur Mitte dieses Jahrhunderts dieselbe eine sehr ungünstige war, seither hat aber die Chirurgie in diesem Fache so grosse Fortschritte gemacht, dass man jetzt glücklicherweise sagen darf, dass die Prognose der Urinfisteln im Allgemeinen keine ungünstige ist. Dies letzte beweisen auch die verschiedenen Statistiken.

Die Zusammenstellung von Bouqué ergibt eine Heilung von 72,0 %.

Im Jahre 1860 konstatierte Sims[1]) unter 261 Fällen eine dauernde Heilung von 216, von den übrigen 45 Fällen waren 36 heilbar und 9 unheilbar.

Hempel[2]) berichtet über 55 Fälle, von welchen 49 Heilungen und 2 Besserungen erzielt wurden, 3 waren noch in Behandlung und nur 1 Todesfall war zu verzeichnen.

Endlich erzielte Simon[3]) unter 39 einfachen und komplizierten Fisteln, 35 Heilungen und 4 Besserungen. In neuester Zeit sind die Erfolge noch viel glücklicher geworden und die Mortalität nach Fisteloperationen beträgt nach Winckel kaum noch 2–3 %. Dieselbe kann entweder durch Peritonitis infolge von Verletzung des Bauchfells (Spiegelberg, Simon, Bozeman) oder durch Pyelitis,

1) Gardner's Notes to Scanzoni, p. 515.
2) Archiv für Gynäkologie. 1876.
3) Mitteilungen aus der chirurg. Klinik etc. Prag. 1868.

oder schliesslich durch Septicämie infolge von Verletzung des Zellgewebes zwischen Blase, Uterus und Mastdarm hervorgerufen werden.

Die Todesursachen bei nicht operierten Patientinnen mit Urinfisteln sind lokaler oder allgemeiner Natur: lokale Entzündungsprozesse, Peritonitis, Ulcerationen, allgemeine Erschöpfung, allmählicher Schwund der Kräfte oder auch Tuberkulose. —

Die zur Verfügung stehenden Behandlungsmethoden sind entweder direkter Verschluss der Fistel durch Naht, bezw. Kauterisation, oder Verschluss des Genitalrohres unterhalb der Fistel.

Die letztere Methode kommt nur dann in Anwendung, wenn die erste gefährlich oder chirurgisch unmöglich ist. Der direkte Verschluss der Fisteln wird gewöhnlich durch die Naht und nur ganz ausnahmsweise durch die Kauterisation gemacht, nämlich nur bei ganz kleinen Defekten mit noch granulierenden nicht zu schmalen Rändern.

Der direkte Verschluss der Urinfisteln durch die Naht ist durch Sims und Bozeman in Amerika und durch Simon in Deutschland zu solcher Vollkommenheit gebracht, dass nur in den seltensten Fällen das Leiden nicht geheilt wird.

Von den Methoden der genannten drei Operateure, deren Technik wir als bekannt voraussetzen, ist unstreitig die Simon'sche Methode, welche auch in ganz Deutschland in Gebrauch ist, die beste.

Denn wenn wir die einzelnen Akte der drei Operationsmethoden vergleichen, so finden wir, dass die präparatorische Behandlung der Bozeman'schen Methode nicht nur viel Zeit erfordert, sondern auch gefährlich für die Kranke werden kann; das beweisen die von Bozeman selbst auf der Simon'schen Klinik in Heidelberg operierten zwei Fälle [1]).

Ferner ist die von Simon angewendete Steissrückenlage entschieden die vorteilhafteste. Sie ist sowohl für die Patientin als auch für den Operateur viel bequemer, als die Seitenlage nach Sims und besonders die Knieellenbogenlage nach Bozeman. Die Narkose, welche bei der Knieellenbogenlage nicht anwendbar ist, kann bei der Steissrückenlage sehr leicht vorgenommen werden. Der an die Handhabung der Instrumente in der Seitenlage und an die exakte Blosslegung der Fistel nicht Gewöhnte wird sich, wie F. Winckel meint, für den Anfang schwerer in sie hinein finden,

1) Wiener med. Wochenschr. Nr. 27. 1876.

als in die Steissrückenlage. Ueber die Kniecllenbogenlage äussert sich F. Winckel dahin, dass sie die allerunbequemste für die Patientin, die unangenehmste für die Narkose, die komplizierteste wegen notwendiger Befestigung der Kranken und ausserdem die genierendste für den Operateur ist etc.

Was nun den Hauptpunkt der Operation, die Anfrischung der Fistelränder, betrifft, so fragt es sich, ob man bei der amerikanischen oberflächlichen Anfrischung lebensfähige Wundflächen erhält, und ausserdem, ob durch den Gebrauch der Schere die Ränder nicht etwas gequetscht werden und dadurch nicht ganz so geeignet sind, per primam intentionem zu heilen als die mit dem Messer geschnittenen. Die Verteidiger der amerikanischen Methode haben den Einwand erhoben, dass bei Anwendung der Simon'schen Methode durch Verletzung der Blasenschleimhaut eine ernstliche Blutung entstehen könne. Simon aber hat nachgewiesen, dass die Verletzung der Blasenschleimhaut bei der Anfrischung, ebenso wie bei der Nahtlegung ungefährlich ist und nicht in Betracht kommen darf, wo es gilt, das Narbengewebe der Fistelränder so viel als möglich zu entfernen, um lebenskräftige, normalernährte Gewebe mit einander in Kontakt zu bringen. Spiegelberg[1]) berichtet über 50 Fälle, welche er genau nach den Vorschriften Simon's anfrischte und doch nur bei einigen Fällen Blutung bekam, doch keine lebensgefährliche.

Was ferner die Verwendung von Silberdraht nach Sims oder von Seide nach Simon betrifft, so glauben wir, dass das Nähen mit Draht viel zweckmässiger als das mit der Seide ist. Wenn auch Simon meint, dass sich um den Draht sehr leicht Steine bilden, so kann dasselbe auch bei den Seidenfäden vorkommen, wie es bei einem von ihm selbst operierten Fall geschehen ist[2]). Der Draht kann lange liegen bleiben, — was auch bei grossen Defekten öfters nötig ist, — während es bei der Seide nicht möglich ist. Ausserdem bietet vielleicht der Draht eine grössere Sicherheit gegen Zersetzung der stagnierenden Sekrete, als die quellbare und imbibitionsfähige Seide. Czerny gebraucht Silberdraht nach den Vorschriften von Sims (mit einfachem Schnürer) mit guten Erfolgen[3]). Endlich bleibt uns noch übrig, die Nachbehand-

1) Archiv für Gynäkologie. 1876.

2) Wiener med. Wochenschr. 1876 (Fall 17).

3) R. Lomer. Zur Kasuistik der Urinfisteln des Weibes. Dissert. Heidelberg. 1882.

lung zu berücksichtigen und zwar die Frage, ob das permanente Liegenlassen des Katheters nach dem Verfahren von Sims und Bozeman notwendig ist. Der permanente Katheter unterhält nämlich eine dauernde Reizung der Blase und verursacht oft einen heftigen Krampf und immerwährenden Drang zum Urinieren. Hegar und Kaltenbach meinen, dass der permanente Katheter nicht nur überflüssig sei, sondern auch fast stets zu Blasenkatarrh und häufig auch zu lästigen Blasenkrämpfen führe. Derselben Ansicht sind auch Winckel und Schröder.

Nach der kurzen Erwähnung und Vergleichung der drei Behandlungsarten, wollen wir hier nun eine Methode zur Operation der Urinfisteln anführen, die an der hiesigen chirurgischen Klinik in der letzten Zeit ausgeübt worden ist. Sie besteht im wesentlichen in dem Prinzip, lippenförmig umsäumte Fistelränder zu spalten und den inneren Schleimhautsaum durch eine versenkte Etagennaht (Catgut) nach dem Prinzip der Lembert'schen Darmnaht zu vereinigen. Darüber wird der äussere Schleimhautrand mit Silberdraht-Nähten vereinigt. Aehnliche Methoden wurden in neuerer Zeit von Krönlein für Defekte der männlichen Harnröhre und von Wölfler [1]) für Blasenscheidenfisteln empfohlen.

Wir halten es für notwendig, der Blasengebärmutterscheidenfisteln, der Harnleiterscheidenfisteln, sowie der Mastdarm- und Dünndarmscheidenfisteln besonders Erwähnung zu thun.

Bei oberflächlichen Blasengebärmutterscheidenfisteln wird die vordere Muttermundslippe angefrischt und an den unteren aus Blasen- oder sogar aus Harnröhrenscheidenwand bestehenden Fistelrand angenäht; während man bei den tiefen Vesicouterovaginalfisteln die hintere Lippe in den Defekt einheilt, also die Frau dadurch steril macht. Hegar hat es jedoch in neuerer Zeit mehrmals erreicht, nach Anfrischung selbst sehr geringer Reste der vorderen Cervikalwand die Vereinigung der Defekträander in Längsrichtung zu erzielen.

Die Harnleiterscheidenfisteln sind im Vergleich zu den andern Urinfisteln sehr selten. Landau [2]) hat bloss 4 Fälle direkter Harnleiterscheidenfisteln in der Litteratur finden können. Zur Behandlung derselben schlägt er vor, in das obere Harnleiterende von der Scheide aus einen langen elastischen Katheter einzuführen, sein freies Ende durch das untere Ende in die Blase und aus derselben mittelst Kornzange durch die Urethra nach aussen zu führen, als-

1) Deutsche Ges. für Chirurg. 1887.

2) Archiv für Gynäkologie. Bd. IX. 1876.

dann in Knie-Ellenbogenlage zu beiden Seiten der freien Stelle des Katheters die Scheidenschleimhaut und mit ihr die untere Harnleiterwand in einem schrägen Längsoval anzufrischen und über dem Katheter, der einige Zeit liegen bleiben soll, zu vereinigen. Gelänge die Verheilung auf diese Weise nicht, so solle in der Richtung des unteren Uretherendes ein Längsoval aus der Blasen- und Scheidenwand abgetragen werden und die direkte Harnleiterscheidenfisteln in eine gewöhnliche Blasenscheidenfistel verwandelt werden, an deren oberster Spitze der Urether mündet, und die Blasenscheidenfistel dann in der Längsrichtung durch tiefe, die Blasenschleimhaut mittreffende Nähte geschlossen werden.

Simon hat folgendes Verfahren empfohlen: man solle an Stelle der Fistel die Blasenwand durchstechen, darnach eine Sonde von der Blase aus durch diese Oeffnung in den Harnleiter einführen, auf derselben die Harnleiterblasenwand von der Blase aus auf eine Strecke von 1—1½ cm Länge nach oben schlitzen und die Ränder des Schlitzes mit dicker Sonde täglich auseinander drängen, bis die Vernarbung eingetreten sei. In einen zweiten Zeitraum solle man die Scheidenfistel, welche jetzt entfernt von der neuen Mündung des Harnleiters liegt, in der Richtung ihres längsten Durchmessers anfrischen und vereinigen. Man könnte sogar mit den Fistelrändern einen kleinen Teil des angrenzenden Scheidengewölbes wund machen und zum Verschluss benutzen.

Die Operation der Mastdarmscheidenfisteln weicht nicht viel von der der Urinfisteln ab. Sie werden wie die Blasenscheidenfisteln zugänglich gemacht, angefrischt und genäht. In ganz schwierigen Fällen empfiehlt Simon vom Mastdarm aus zu vereinigen. Chrobak schlägt die Dammspaltung zur Erleichterung der Operation vor, wie es auch Czerny u. A. früher gethan haben [1]). Die Operation der Dünndarmscheidenfisteln richtet sich je nach den vorhandenen Verhältnissen. Wenn Dünndarmschlingen in fistulöse Kommunikation mit der Scheide geraten, so ist entweder die Kontinuität des Darmrohrs durch die Fistel völlig unterbrochen und das obere Endstück entleert den gesamten Darminhalt durch die Fistel — Anus praeternaturalis vaginalis — oder die Kontinuität ist noch erhalten und die Fistel stellt nur einen partiellen mit der Scheide kommunizierenden Wanddefekt dar — Fistula ileovaginalis.

1) Vgl. Nebel, Ueber die Verstärkung des Septum rectovaginale. Heidelberger Dissert. Karlsruhe 1880. S. 29 u. ff.

Die Behandlung des Anus praeternaturalis vaginalis in einer allen Indikationen entsprechenden Weise ersonnen und durchgeführt zu haben ist das Verdienst O. Weber's und C. v. Heine's. Sie stellten sich die Aufgabe, die Kontinuität des Dünndarmlumens herzustellen und nach deren Herstellung die fistulöse Verbindung mit der Scheide zu schliessen. Zunächst wurden die Branchen einer modifizierten Dupuytren'schen Darmschere in die Vaginalmündungen des oberen und unteren Endes der defekten Darmschlinge gegen 1½ Zoll hoch eingeführt. Nun wurde der zwischen den Blättern dieses Instrumentes gefasste Sporn durch Zuschrauben des ersteren eingeklemmt und bis zum Abfall des Spornes in dieser Einklemmung erhalten. Mit dem Abfall des Spornes war die Verbindung des zu- und ableitenden Darmendes hergestellt und der Anus praeternaturalis in eine Fistula ileovaginalis verwandelt. Damit war die Möglichkeit gegeben, die Lücke zwischen Darm und Scheide durch Anfrischung und Naht wie eine einfache Mastdarmscheidenfistel zum Verschluss zu bringen. Für die Aufgabe der Therapie der Dünndarmscheidenfisteln im engeren Sinne — wobei die Scheide durch eine einzige Oeffnung in ihrem Gewölbabschnitte mit einer im Cavum Douglasii adhärenten Ilealschlinge kommuniziert — stehen uns, wie bei den Mastdarmscheidenfisteln, hauptsächlich die Methode der Kauterisation und Anfrischung zur Verfügung. Ist aber die Fistel grösser, dann tritt die Notwendigkeit der blutigen Operation ein. Die Ausführung erfolgt genau wie bei den übrigen Fistel-operationen. Sollten die Operationsversuche von der Scheide aus nicht zum Ziele führen, so könnte bei dem heutigen Stande der Peritonealchirurgie auch die Laparotomie und direkte Naht der von der Scheide abgelösten und perforierten Darmschlinge in Frage kommen. (Czerny.)

Endlich möchten wir noch hinzufügen, dass, wie aus den nachstehend mitgeteilten 4 Fällen, die sämtlich durch die Naht geheilt sind, hervorgeht, die durch Pessarien entstandenen Defekte viel leichter zu heilen sind, als die, welche bei einer Geburt entstanden sind. Dies findet wohl seinen Grund darin, dass die puerperalen Fisteln in einer Zeit entstehen, wo die Wände der Scheide und Blase mehr aufgelockert, blutreicher, ihre Gefässe stärker dilatiert, die Venen oft ektatisch sind. Die Verbindung von Blase und Scheide ist loser, ihre Verschiebungen sind oft sehr beträchtlich, so dass sie wie in Falten gelegt gegen irgend eine Stelle des Beckens an mehreren Stellen zu gleicher Zeit stark gequetscht werden können.

Sehr häufig sind die puerperalen Defekte von derben an der Beckenwand angewachsenen Narben umgeben. Bei den durch Pessarien entstandenen Fisteln ist in der Regel die Scheide beweglich, lässt sich leicht herabziehen und deshalb sind die Defekträndер leicht genau aufzufinden und zu nähen.

Anhang. Krankengeschichten.

1. Fall.

Blasenscheidenfistel durch Pessariendruck. Heilung.

Frau May, 60 J., aus W., hatte seit mehreren Jahren wegen totalen Scheidenvorfalls ein Zwanck'sches Pessarium aus Hartkautschuk eingelegt bekommen. Dasselbe wurde niemals gewechselt und erst wieder beachtet, als ein permanentes Urinträufeln der Patientin lästig wurde. Sie ging nach Wiesbaden zur Kur, wo ihr ein Arzt erklärte, dass die heftigen Blasenschmerzen von einem Steine herrührten, welcher sich an dem alten Pessarium festgesetzt hatte, nachdem dasselbe die Blasenwand durchbohrt hatte. Als sie die Heidelberger chirurgische Klinik im Juni 1883 aufsuchte, wurde festgestellt, dass das Pessarium sich mit den

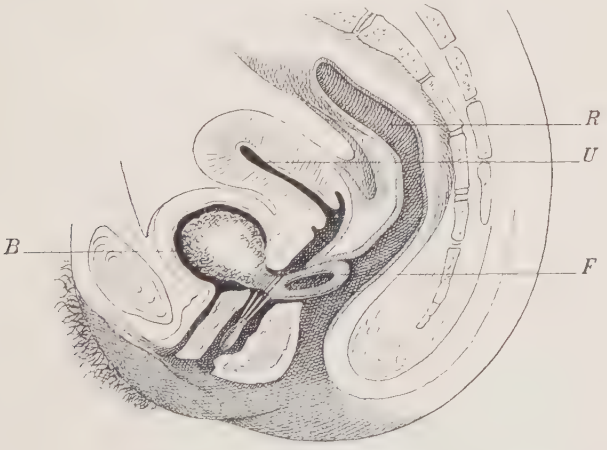

B = Blase mit dem Stein — R = Mastdarm. — U = Uterus.
F = Flügel des Pessarium im Mastdarm.

beiden Flügeln in die sagittale Richtung der Scheide gestellt hatte, und dass der vordere Flügel in die Blase perforiert war, wo er durch eine hühnereigrosse Phosphatincrustation fixiert war, während der hintere Flügel durch die hintere Scheidenwand in den Mastdarm durchgebrochen war (vergleiche die Figur). Ekzematöse Geschwüre entwickelten sich durch das permanente Urinträufeln bis an die Knie herab.

---

1) R. Lomer. Zur Kasuistik der Urinfisteln des Weibes. Dissert. Heidelberg. 1882.

Das Pessarium war so fest eingekeilt, dass erst mit einer Liston'schen Knochenschere das hintere Blatt abgekneipt werden musste, damit nach Entfernung desselben durch den Mastdarm genügend Raum geschafft wurde, um den in der Blase befindlichen Schenkel nach stumpfer Erweiterung der Fistelränder gewaltsam durch die Scheide herauszuziehen. Reinlichkeit besserte bald das Ekzem und brachte die Fistelränder zur Vernarbung, so dass schliesslich eine für zwei Finger bequem durchgängige Oeffnung im Blasenscheidengewölbe übrig blieb. Die Oeffnung nach dem Mastdarm war ebenso gross, wurde jedoch durch einen Vorfall der darüber liegenden Schleimhaut ventilartig verschlossen, so dass manchmal Blähungen aber nie Kot durch die Scheide abging.

Am 29. Juni 1883 wurde die Blasenscheidenfistel durch steiltrichterförmige Anfrischung und 7—8 Drahtnähte (in Simon'scher Rückenlage von Prof. Czerny) geschlossen. Die Heilung erfolgte ohne Störung und da die Patientin von der Mastdarmfistel nur wenig Beschwerden hatte, wollte sie von einer Operation derselben nichts wissen. Nach zwei Jahren konnten wir uns überzeugen, dass die Patientin von ihren Beschwerden vollkommen befreit war.

2. Fall.

Blasenscheidenfistel, welche durch ein Zwanck'sches Pessar entstanden war und mit der Etagennaht geheilt wurde.

Susanna Klostermeier, 52 J., Taglöhnersfrau aus Forst bei Bruchsal. Aufgenommen den 16. Mai 1888. Patientin, sonst gesund, hat 11 Mal geboren ohne Kunsthilfe, normale Wochenbetten durchgemacht. Nach der Geburt des vorletzten Kindes vor 10 Jahren bekam sie eine Senkung der Gebärmutter, welche sich nach der Geburt des letzten, vor 8 Jahren, steigerte. Seitdem trägt Patientin auf Ordination des Arztes ein Zwanck'sches Pessarium, welches das letzte Mal vor 4 Jahren gewechselt wurde, seitdem beständig lag. Seit ¾ Jahren bemerkt Pat. ein unaufhörliches Urinträufeln aus der Scheide. Der Arzt, welcher vor 6 Wochen zugezogen wurde, entfernte das Pessarium und konstatierte eine Blasenscheidenfistel, zu deren Operation er die Pat. in die Klinik schickte.

Status praes. Innere Organe gesund, Bauchdecken schlaff, zahlreiche Striae, Vulva ziemlich weit, geringe Granulome um die Urethramündung, mässiger Prolaps der vorderen und hinteren Vaginalwand. Die Portio vaginalis zum Teil verdeckt durch eine cirkuläre für zwei Finger etwa durchgängige Narbe in der Vaginalschleimhaut. In der vorderen Circumferenz dieses Narbenringes etwas nach rechts gelegen eine ovale mit ihrer Längsaxe der Vaginalaxe parallel laufende für die Zeigefingerspitze eben durchgängige Fistel, deren rechter Rand ziemlich scharfkantig, deren linker von kleinen papillomatösen Gebilden begrenzt ist und durch welche die Blasenschleimhaut nur wenig sich vorwölbt. Es besteht ein bestän-

diges Urinabträufeln durch diese Fistel; in der Rückenlage angeblich etwas vermindert. Pat. ist jedoch auch im stande, zeitweise durch die Urethra zu urinieren. Der Urin ist klar, sauer und eiweissfrei; keine Inkrustation.

Operation. 20. Mai. (Von Herrn Dr. G. B. Schmidt.) Narkose. Steinschnittlage. Exakte Desinfektion der Vagina, Blasenausspülung mit Borwasser. Nach Einlegung eines hinteren Rinnenspeculums ist die oben beschriebene Fistel leicht zu Gesicht zu bekommen. Circa 2 cm von ihr entfernt (zu beiden Seiten derselben) werden 2 Kugelzangen eingesetzt und es wird die vordere Scheidenwand so weit hervorgezogen, dass die Fistel vor die Vulva zu liegen kommt. Ovale Umschneidung der Fistel bis auf die Blasenschleimhaut ohne dieselbe mitdurchzutrennen. Der schmale Saum wird von dem Schnitt aus gegen den Fistelrand zu von der Unterfläche abpräpariert, mit dem Fistelrande in Zusammenhang gelassen und eingestülpt und mit 5 Katgutnähten, welche in der Art der Lembert'schen Darmnaht die Wundflächen gegen einander stülpen, ohne die Schleimhaut mitzufassen, vereinigt. Die Wundränder der Vaginalschleimhaut über der ersten Naht als zweite Etage mittelst 9 Drahtnähten, die ziemlich dicht angelegt sind, vereinigt. Nahtlinie mit der vorderen Vaginalwand wieder reponiert. Jodoformgaze-Tampon. ⌐Binde.

Abends. Pat. wurde am Tage zweimal katheterisiert, Urin nicht blutig. Kein Tenesmus. Blasenausspülung. Apyrexie.

21. V. Pat. hat heute früh von selbst Urin gelassen. Blase von nun an täglich ausgespült. Apyrexie.

24. V. Vaginaltampon entfernt. Die Nähte haben gehalten. Tampon nicht urinös. Tägliche Scheidenausspülungen.

6. VI. Nähte entfernt. Nahtlinie primär vereinigt. Bei Einspritzung von Borwasser in die Blase entweicht nichts nach der Scheide zu

10. VI. Geheilt entlassen.

3. Fall.

Blasenscheidenfistel durch Pessar entstanden. Heilung.

Wilhelmine Völkle, 45 J., aus Mühlbach. Aufgenommen den 21. März 1887. Pat. will immer gesund gewesen sein und hat 8 gesunde Kinder. Ein Vierteljahr nach der 3. Entbindung, am 24. VI. 1871, verspürte sie Schmerzen im Unterleib und bemerkte ein Vorfallen der Gebärmutter. Vorerst wurde dieser Erscheinung keine Beachtung geschenkt, als jedoch allmählich eine hühnereigrosse Masse sich über die äusseren Genitalien drängte, wandte sich die Kranke an einen Arzt, welcher den Vorfall reponierte und einen Mutterring einführte. Damit war dem Leiden Abhilfe geschaffen und Pat. konnte ihrer Feldarbeit wieder nachgehen. Es folgte eine 4. Entbindung im Januar 1873, welche normal und ohne ärztliche Beihilfe verlief. Ende Juni 1874 kam Pat. mit Zwillingen nie-

der, von denen das eine vom Arzte jedoch ohne Anwendung der Zange geholt wurde. Eine weitere Entbindung im Jahre 1877 verlief normal und bei der letzten im Oktober 1879 war ärztliche Beihilfe, jedoch ohne Zange, nötig.

Seitdem befindet sich Pat. immer wohl. Das Pessarium wurde weiter getragen und von Zeit zu Zeit erneuert. Im Jahre 1881 etwa wurde vom Arzte statt des bisher getragenen Gummiringes als erprobter ein Zwanck-Stilling'sches Hysterophor verordnet. Dasselbe machte vorerst keine Beschwerden und wurde in der Zeit von 6 Jahren nie aus der Scheide entfernt und gereinigt. Im Laufe des verflossenen Sommers bemerkte Pat., dass das Wasser unwillkürlich abging, jedoch fühlte sie keine Schmerzen. Der Zustand bestand ein halbes Jahr, ohne weitere Beschwerden zu machen, weshalb auch kein Arzt konsultiert wurde. Gegen Weihnachten traten Schmerzen im Unterleib, sowie heftiges Drängen und Brennen in der Blase auf, während die Inkontinenz fortdauerte.

Pat. machte lauwarme Ueberschläge auf den Leib und trank Kamillenthee. Der Zustand verschlimmerte sich immer mehr und mehr, so dass vor vier Wochen bei einem Arzte Hilfe gesucht wurde. Derselbe versuchte das Pessarium herauszuziehen, konstatierte einen Durchbruch in die Blase und stellte die Notwendigkeit einer Operation in Aussicht. Um sich dieser zu unterziehen, sucht Pat. die hiesige chir. Klinik auf.

23. III. Status. Mittelgrosse, magere Frau. Innere Organe normal, keine Oedeme, kein Ikterus. Stuhlgang normal. Kein Ascites. Urin alkalisch, Eiter, Schleim, Blasenepithel, weisse Blutzellen und Trippelphosphatkrystalle enthaltend, fliesst kontinuierlich per vaginam ab. In der weiten Vagina sitzt ein mit Harnkonkrementen belegtes Zwanck-Stilling'sches Pessar (mit langem Fortsatz nach unten), welches im vorderen oberen Scheidengewölbe nach der Harnblase zu (durch Usur der Wand) durchbrochen ist, derart, dass die eine Hälfte ganz in der Blase liegt. Per vaginam eingeführte Sonde stösst auf den per urethr. eingeführten Katheter.

25. III. Narkose. Aushebung des Pessars aus seiner Nische gelingt leicht von hinten aus mit Zeige- und Mittelfinger. Im vorderen Scheidengewölbe ein 4—5 cm breiter der Quere nach verlaufender Fistelgang. Der die Blase palpierende Finger fühlt Balkenblase massenhaften Harngriess und von Schleimhautdivertikeln umschlossene 2—3 nussgrosse anscheinend aus Phosphaten bestehende Konkremente. Ausspülung mit Salicylwasser.

26. III. Die Blase wird per urethram täglich 2 mal mit $^1/_3$ % Salicyl- oder 1 % Borsäurelösung irrigiert. Die irrig. Flüssigkeit fliesst per vaginam ab. Sodann wird mittelst Spritze und Nélaton'schen Katheters Jodoformemulsion (10 % mit Glycerin) und ein Tampon mit Jodoformvaselin per vaginam eingeführt.

2. IV. Schmerzhaftigkeit der Blase beim Ausspülen (spez. beim

Berühren der Wände) bedeutend nachgelassen. Der ganze Urin fliesst noch beständig per vaginam ab.

21. IV. Seit 2. IV. dieselbe Behandlung. Täglich 2 mal Ausspülen mit Borwasser (1 %) und nachherige Einspritzung von 10 % Jodoformemulsion.

23. V. Operation. Ringförmige Anfrischung. 5 Drahtnähte. Nachmittags 1 Uhr: Schmerzen. 15 gtt. Opiumtinctur. Um 2.30 Uhr: kommt spontan Urin per Urethram. Um 5.30 Uhr: Pat. klagt über brennende Schmerzen, kann nicht spontan Urin lassen. Mit Katheter entleeren sich 190 ccm anfangs vollkommen klaren nur zum Schlusse blutig trüben Urins.

26. V. Nähte halten. Kein Fieber.

9. VI. Nähte entfernt.

14. VI. Geheilt entlassen.

1. Fall.

Totaler Uterusvorfall durch Abschnürung beseitigt. Der dabei entstandene Blasenharnröhrendefekt durch die Etagennaht geheilt.

Katharina Meier, 41 J., Bierbrauersfrau von Berlichingen. Aufgenommen den 25. Mai 1888. Pat. will stets gesund gewesen sein, hat 3 mal geboren und 3 Fehlgeburten gehabt. Nach der 2. Geburt trat ein Vorfall der Gebärmutter auf, der zurückging sobald Pat. sich legte. Es wurde ihr vom Arzte das Tragen eines Pessars verordnet, das jedoch gegen den nach jeder Schwangerschaft stärker werdenden Vorfall wirkungslos blieb. Ebenso ungünstig war der Erfolg einer Bandage. Vor etwa 1½ Jahren waren die Beschwerden sehr stark geworden. Pat. konnte nicht mehr spontan Urin lassen und der Arzt versuchte nach Angabe der Pat. den vorgefallenen Uterus durch Abbinden zu entfernen, 5 Wochen lang wurde täglich eine Fadenligatur um den Prolaps angelegt. Da dies nicht gelang, versuchte er den Uterus durch Abdrehen zu entfernen und 2 Tage lang wurde manuell gedreht und zum Schlusse der Stiel des Vorfalles mit dem Messer abgeschnitten. Dies gelang, jedoch entleerte sich bei dieser Operation eine klare Flüssigkeit aus der Scheide, die als Harn erkannt wurde. Seit dieser Zeit entleert sich sämtlicher Urin durch die Scheide und Pat. sucht zur Beseitigung dieses Uebels heute die hiesige Klinik auf Rat eines anderen Arztes auf. Während des Winters hatte Pat. häufig krampfartige Schmerzen im Leib, die jedoch seit einiger Zeit verschwunden sind. Seit etwa einem Vierteljahre ist die Periode, die sonst stets regelmässig war, ausgeblieben. Stuhlgang normal. Das durch das Abbinden resp. Abdrehen entfernte Stück soll nach Angabe der Pat. etwa faustgross gewesen sein.

Der Harn ist, soweit er sich der Inkontinenz halber auffangen lässt alkalisch und eiweissfrei.

Status. Kleine, kräftig gebaute Pat., mit gut entwickelter Muskulatur und reichlichem Panniculus. Innere Organe normal. Herztöne rein.

Der in die Urethra eingeführte Katheter gelangt 3 cm über der Urethraöffnung durch einen über 10 cm langen totalen Defekt der hinteren Harnröhren- und unteren Blasenwand in die Vagina. Die Schleimhaut der Blase stark gerötet, gewulstet, stellenweise exulceriert, mit papillomatösen Excrescenzen bedeckt, fällt durch den Defekt vor. An der oberen Vaginalkuppe mehrfache Narbenzüge. Portio nicht fühlbar. Doch mehrfache Resistenzen, die Uterusreste zu sein scheinen. Eine Oeffnung, die in den Uteruskanal führen möchte, ist nicht vorhanden.

Operation am 2. Juni von Prof. Czerny. In der Narkose wird mit einer feinen Sonde in der Vaginalkuppe dicht am oberen Rande des Blasendefektes ein 3—4 cm langer Uteruskanal entdeckt, der etwas erweitert und mit Jodoformgaze tamponiert wird. Ausspülungen der Blase und Vagina mit Salicylwasser.

13. Juni. Narkose. Der Abschluss der Blase und Harnröhre wird derart vorgenommen, dass die Vaginalschleimhaut von der Blasenharnröhrenschleimhaut im ganzen Umfange des Defektes abgetrennt wird, derart, dass der überall angefrischte Blasenschleimhautrand in den seitlichen Partien überall ca. 1 cm weit nach innen umstülpbar ist. Dies gelingt ohne Eröffnung des Peritonäum. Nun wird die Blase und Harnröhre mit 10 versenkten Katgutnähten (die äusseren Wundflächen nach innen gestülpt) vereinigt und darüber die Vaginalschleimhaut mit 11 tiefgreifenden Silberdrahtnähten ebenfalls der Länge nach vernäht.

Beim Versuche, die nun gebildete Blase mit Salicylwasser auszuspülen, scheint die Naht zu halten.

15. Juni. Starke Schmerzen, häufiger Urindrang. Erbrechen. Pat. kann den Urin 2—3 Stunden halten, wonach derselbe unwillkürlich aber im Strahle abgeht. 2—4stündlicher Katheterismus. Kein Dauerkatheter. Vagina täglich mehrere Male mit Jodoformgaze tamponiert.

19. Juni. Nähte halten. Wird 4stündlich katheterisiert. Vagina täglich 2 mal mit 1 % Karbollösung ausgespült und mit 10 % Jodoformgaze tamponiert. Beim Katheterismus muss man sich an die obere Blasenwand halten, weil sich sonst der Katheter an tiefliegenden Katgutnähten verfängt.

23. Juni. Euphorie. Pat. kann 3—4 Stunden lang den Urin halten. Entfernung der Drahtnähte. Länge der Nahtlinie 10 cm.

26. Juni. Bad. Euphorie. Naht hält.

2. Juli. Entlassen mit zwei minimalen haarfeinen ca. 11 cm. von einander ($3^1/_2$ cm von der Urethra) entfernten Fistelgängen, aus denen kontinuierlich etwas Urin abfliesst. Dieselben sind wahrscheinlich bei Gelegenheit einer Demonstration der Pat. entstanden.

18. Juli. Pat. stellt sich wieder vor und zeigt bei genauer Inspektion zwei Fisteln $3^1/_2$ cm oberhalb der Urethralöffnung. Dieselben wur-

den zu einer fingerdicken Fistel vereinigt und durch Anfrischung und Naht am 24. Juli mit 9 Drahtnähten in der Längsrichtung vereinigt. Tamponade mit Jodoformgaze.

25. Juli. Mässige Schmerzen. Innerlich 25 gtt. Tinct. opii. 3—4 stündlich mit männlichem Katheter katheterisiert. Pat. kann den Urin mehrere Stunden halten und liegt während der Zeit trocken.

26.—30. Juli. Euphorie. Täglich mehrmals katheterisiert kann den Harn bis 3 Stunden halten. Ausspülungen der Vagina mit lauer 1 % Karbollösung.

4. August. Entfernung der Drahtsuturen. Ruhelage.

5. August. Pat. lässt 2—3 stündlich Urin. Liegt in der Zwischenzeit vollkommen trocken. Heilung.

5. Fall.

Katharina Schmitt, 40 J., aus Weinheim, trat am 3. Dezember 1879 mit einer Blasenscheidenfistel in das Krankenhaus ein. Die schwächlich aussehende Frau gab an, 4 Kinder geboren zu haben; bei der vorletzten Geburt (vor 8 Jahren) sollen Blase und Gebärmutter vorgefallen, aber gleich nachher von dem Arzte wieder reponiert worden sein. Die Entbindung selbst ging leicht von statten. Seit jener Zeit musste die Kranke ein Z w a n c k'sches Pessar tragen. Seit 3 Wochen kann sie wegen Schmerzen in der Scheide das Pessar nicht mehr tragen und dieses führt sie in die Klinik. — Bei der Untersuchung wurde die Existenz einer Blasenscheidenfistel entdeckt; der Kranken war das Bestehen derselben unbekannt. Nach rechts von der verdickten und exkorierten Portio vaginalis, 3 cm vom Orificium uteri abstehend, in der Kuppe des Scheidengewölbes hat der unregelmässige Defekt seinen Sitz. Aus der Fistel träufelt Urin heraus. Durch Zug an der Portio kann man den Defekt bis ziemlich genau im Introitus vaginae zu liegen bringen. Derselbe misst in sagittaler Richtung gut 2,5 cm, in querer Richtung 1 cm, so dass der Finger bequem in die Blase eingeführt werden kann. Die Blasenschleimhaut ist an der dem Uterus zunächst liegenden Fistellippe stark gewulstet und fällt in der Grösse einer Bohne aus der Oeffnung hervor. Der Uteruskörper ist stark vergrössert, retroflektiert, aber leicht zu redressieren. Der Harnröhrenwulst und die vordere Partie des septum vesico-vaginale treten aus dem Introitus vaginae hervor. Die Vagina ist schlaff und besonders im hinteren Scheidengewölbe stark ekzematös und mit harndiphtheritischen Plaques besetzt. Die Belege werden abgeschabt und die Stellen mit Chlorzink geätzt, sodann die Scheide täglich mehrmals ausgespült. Am 19. XII. sind die Geschwüre gereinigt und es wird zu der Operation geschritten. Die Fistel wird hervorgezogen, die Ränder in ziemlicher Ausdehnung angefrischt und mit 8 Seidennähten die Oeffnung verschlossen. Nach der Operation wird alle 3 Stunden der Katheter an-

gelegt. — Am 21. konnte Pat. selbst urinieren, aber Tages darauf schon lag sie wieder nass. Sie fieberte, klagte über heftige Schmerzen im Leibe und am 25. konnte man eine Geschwulst und eine Dämpfung rechts über die Symphyse, entsprechend dem rechten Parametrium, nachweisen. Am 29. wurden einige Nähte entfernt; die Dämpfung, das Fieber, das zeitweilige Erbrechen blieben noch unverändert bestehen. Aus der Vagina entleerten sich Fetzen nekrotischen Gewebes nebst reichlichem Eiter. — Am 5. I. 80 wurden die übrigen Fäden entfernt, man konstatierte dabei, dass im unteren Teile der Naht eine kleine Stelle unvereinigt geblieben war. Diese wurde mit Lapis touchiert. Es trat dadurch indessen die Ausheilung nicht ein. Die Beschwerden seitens der Para-Perimetritis liessen bald nach, aber der Uterus blieb fixiert in seiner Stellung und liess sich nicht mehr herabziehen. — Am 12. IV, nachdem Pat. inzwischen entlassen war, wurde die etwa ½-Pfenniggrosse Fistel wieder angefrischt und mit 8 Drahtnähten vereinigt. Pat. liess gleich nachher den Urin spontan und wurde am 2. V. geheilt entlassen. Sie konnte damals den Harn eine halbe Stunde bei sich behalten. Die Kranke hat seitdem nichts mehr von sich hören lassen.